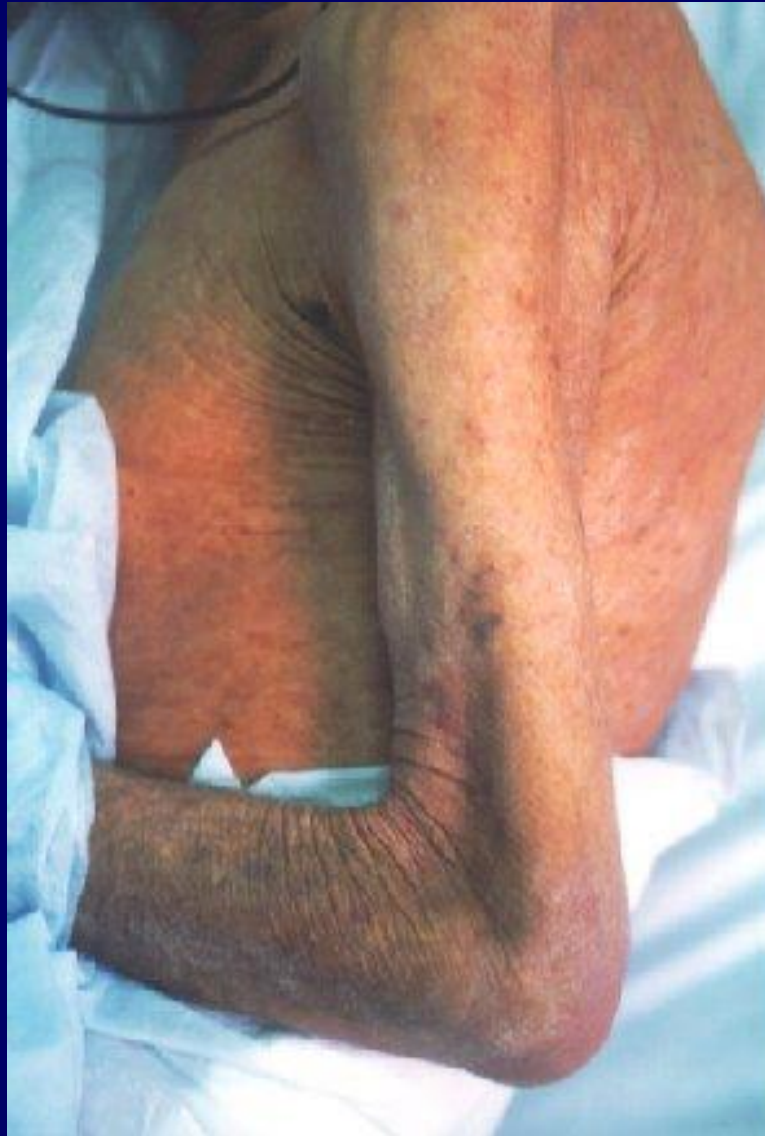

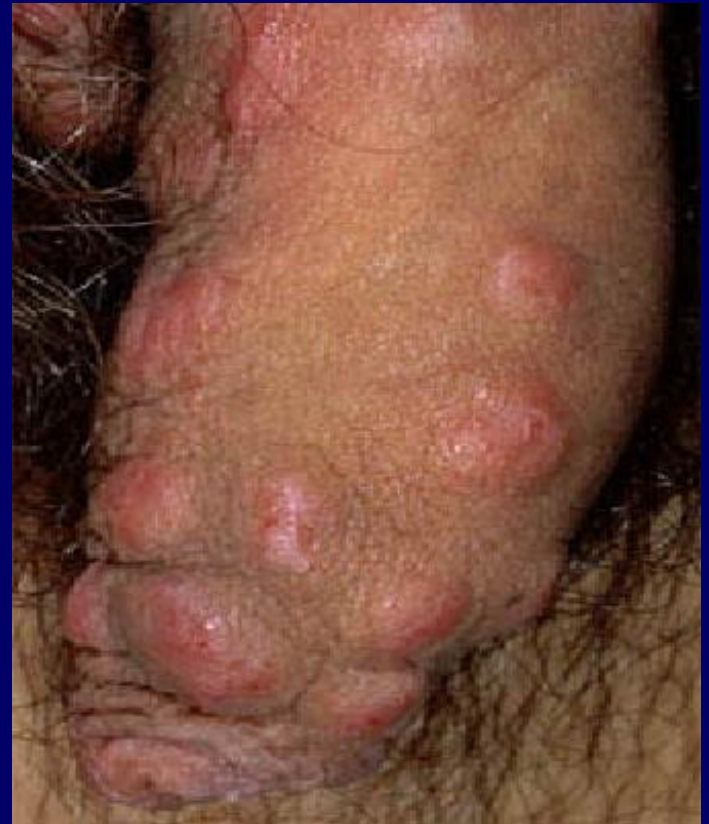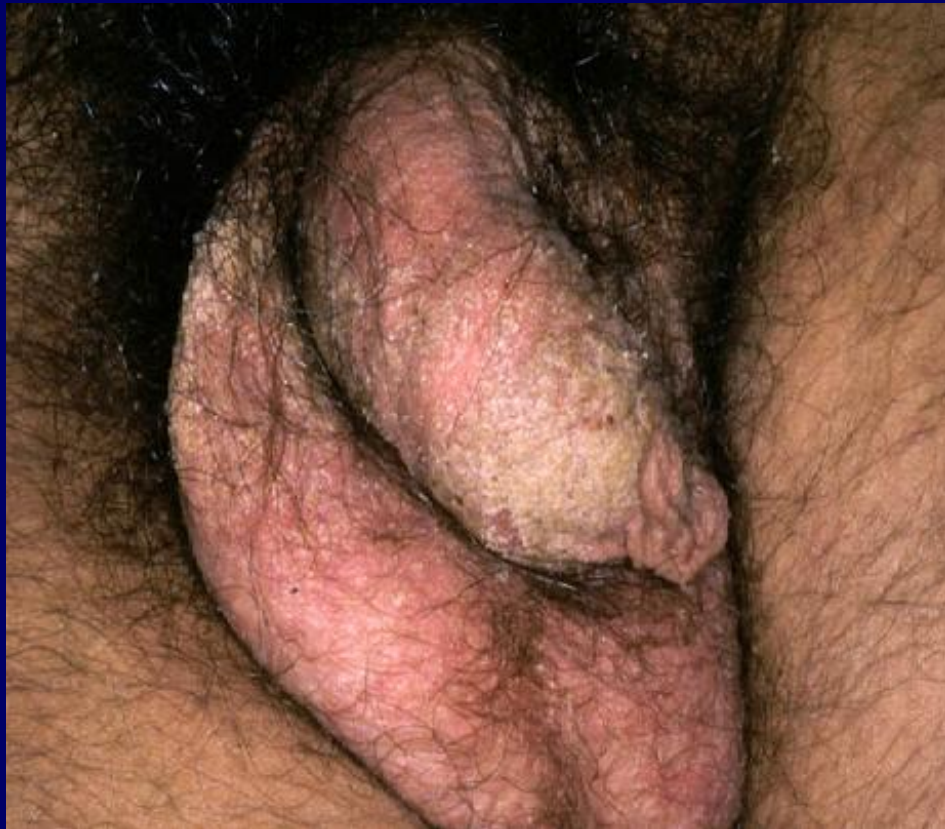ACARIASI

Agente etiologico:

Sarcoptes scabiei

Quadro clínico



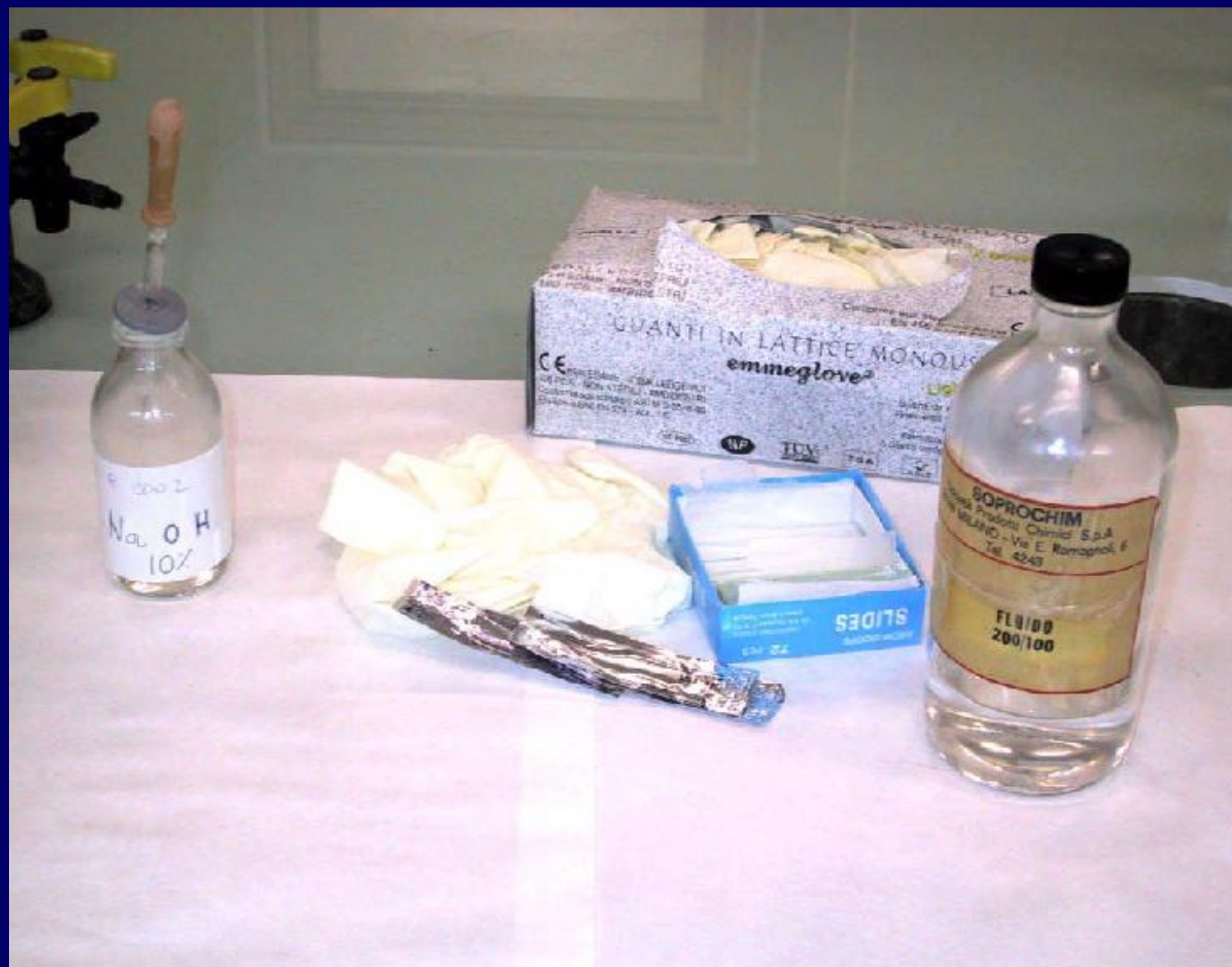

DIAGNOSI

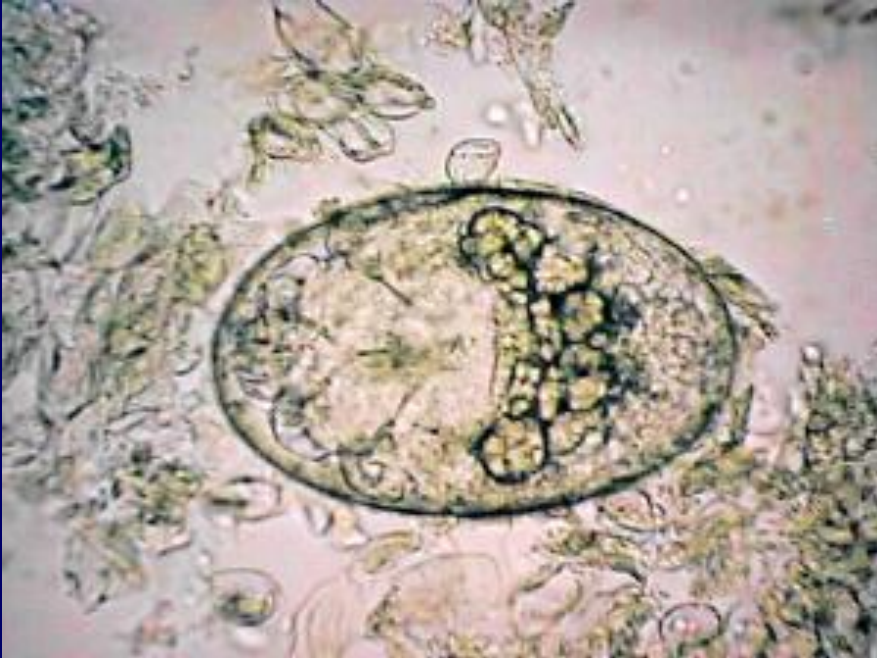Esame microscopico diretto:

- **Osservazione al microscopio ottico (MO)**
- **Osservazione al microscopio a epiluminescenza (MEL)**

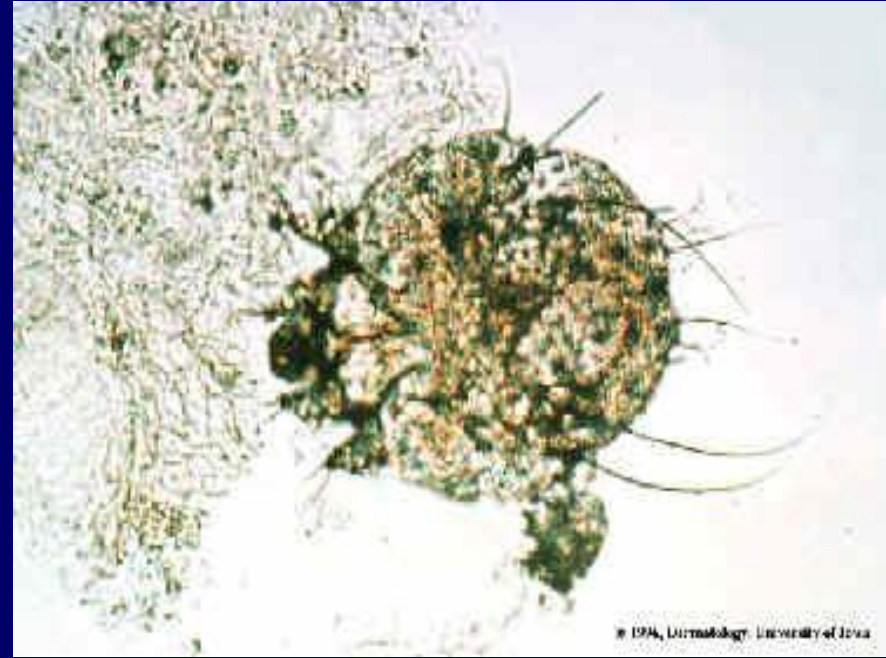Strumenti per l'esecuzione del prelievo



Sarcoptes scabiei



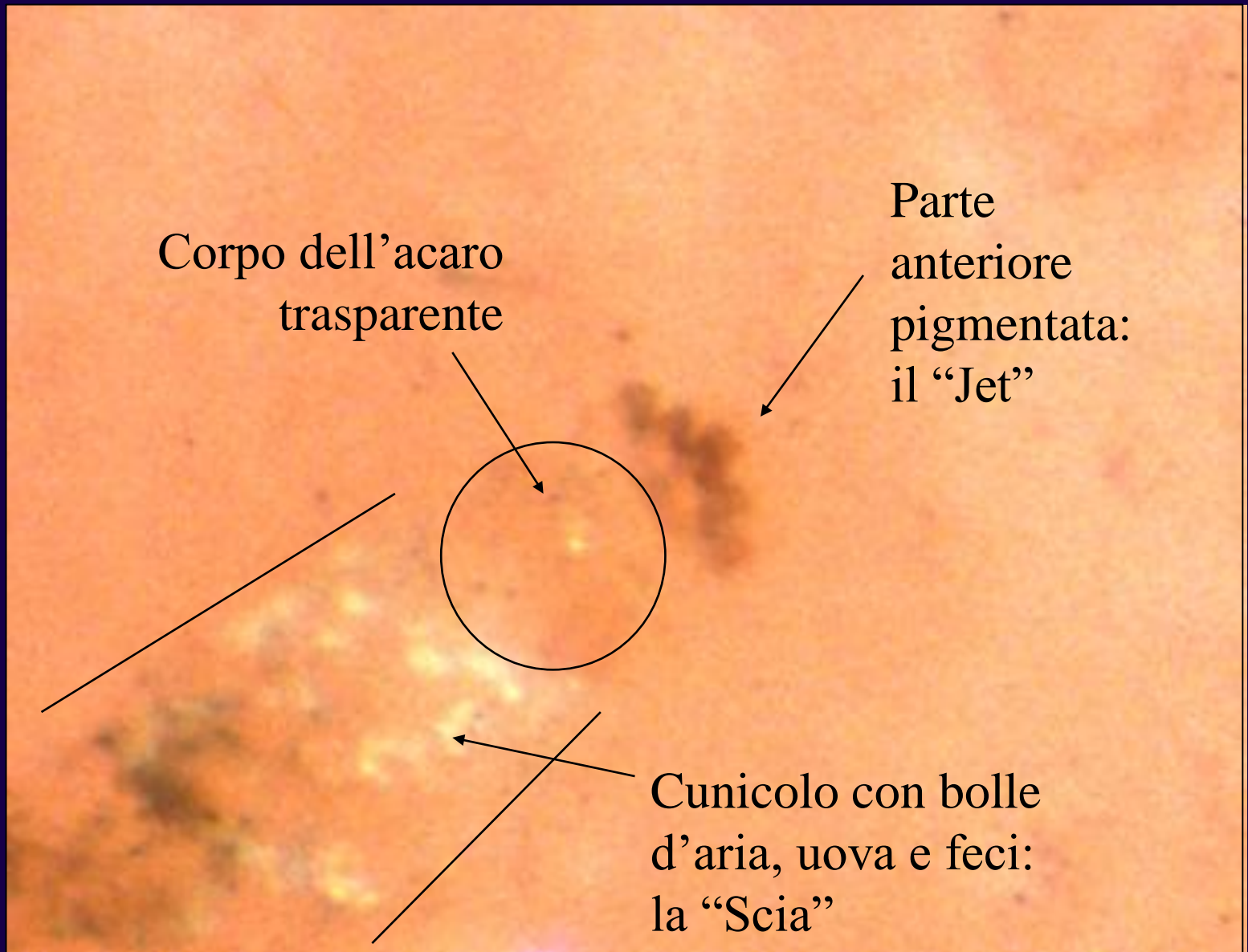
Uovo



Adulto

Esame ELM:

- **Selezione lesioni sospette**
- **Applicazione olio minerale**
- **Scraping**
- **Osservazione al microscopio a epiluminescenza**

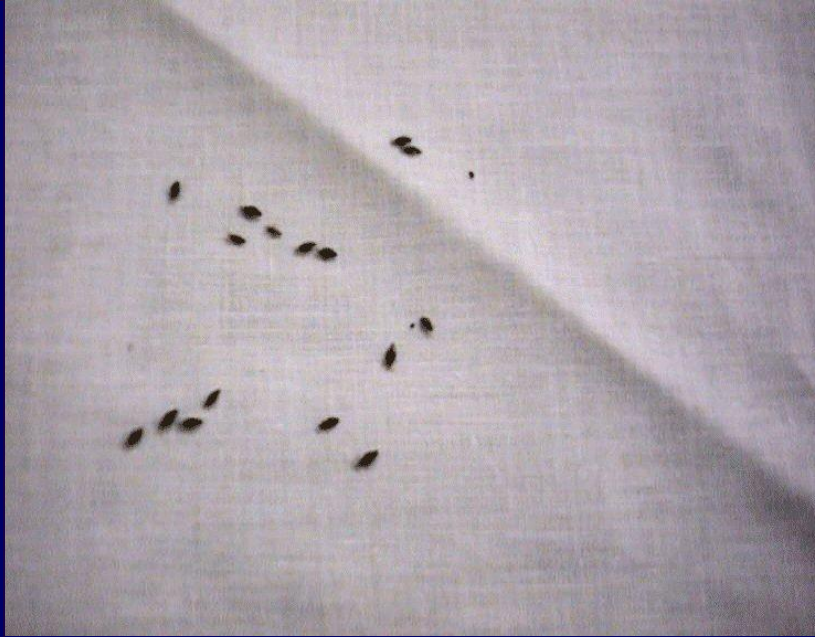

PEDICULOSI

Agenti etiologici:

- **Pediculus humanus**
- **Pediculus corporis**
- **Phthirus pubis**

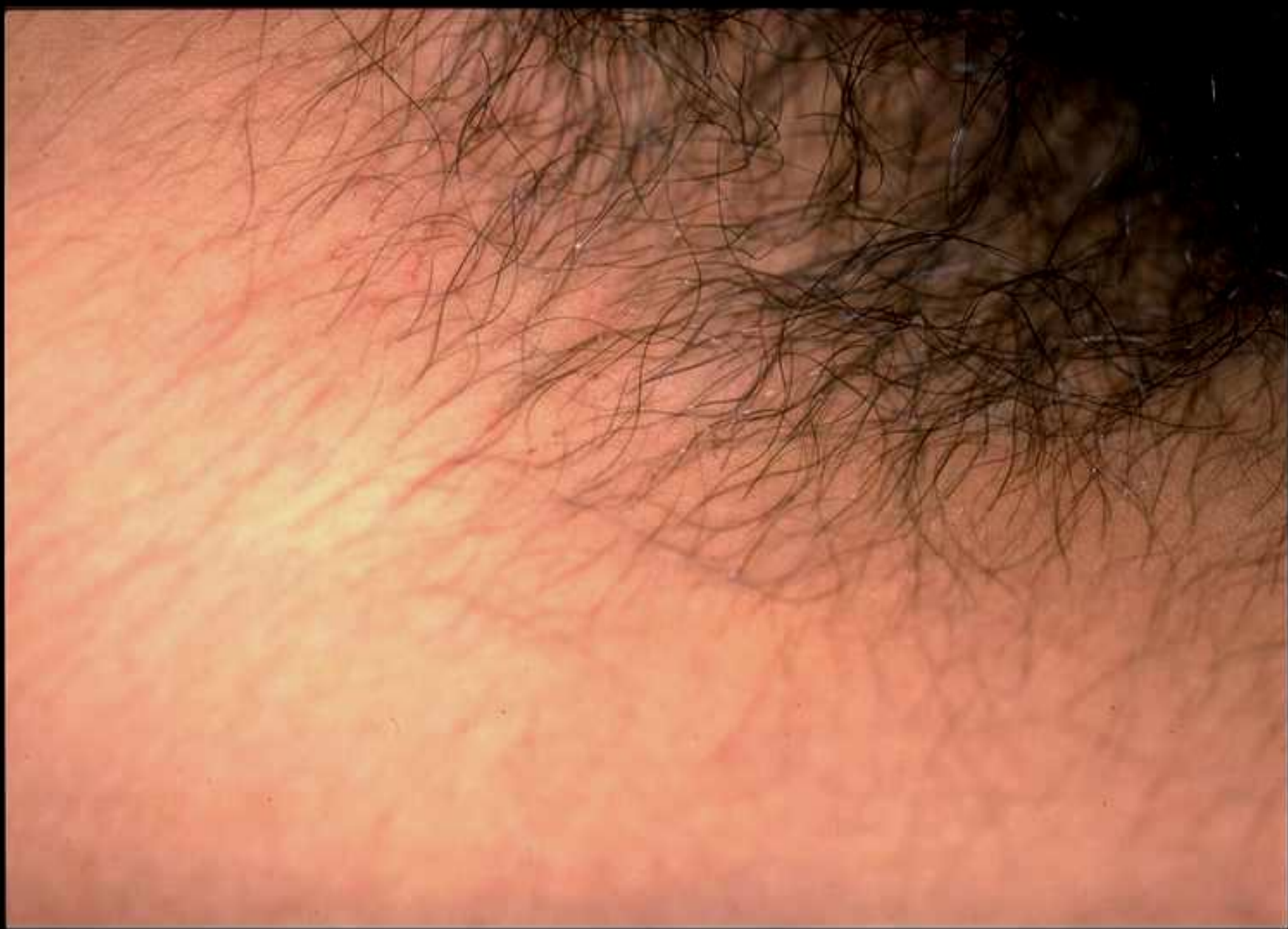Pediculus humanus



FTIRIASI

Agente etiologico:

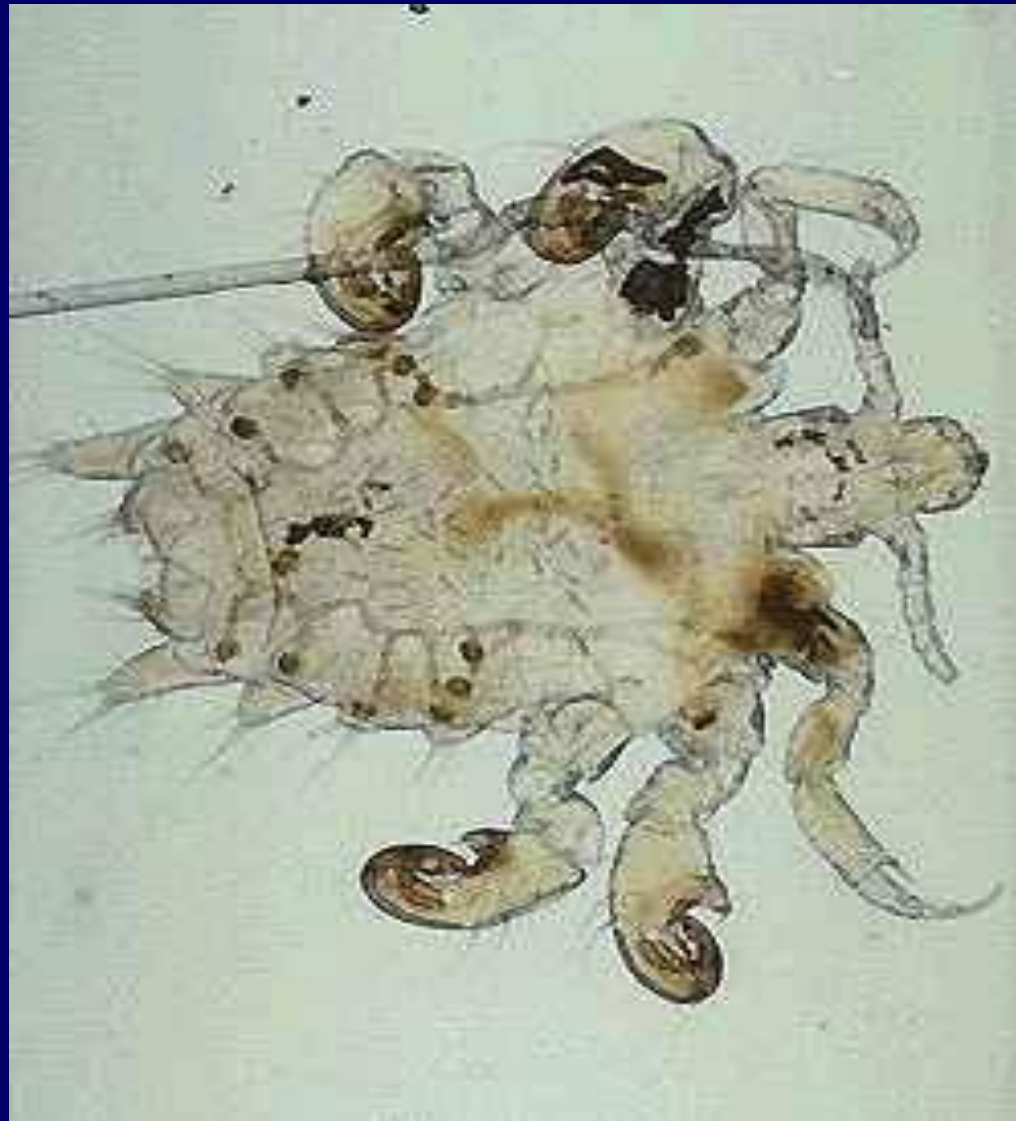
- **Phthirus pubis**



DIAGNOSI

- **Esame clinico**
- **Reperto di uova e pidocchi**

Phthirus pubis



DIAGNOSI

- **Esame clinico**
- **Reperto di uova e pidocchi**